

经皮内镜下胃造瘘术在进展期 鼻咽癌中的应用

许昀 林锦 韩露 郭巧娟 张伟 黄贺 李睿 林少俊 潘建基

福建医科大学教学医院, 福建省肿瘤医院放疗科, 福州 350014

[摘要] **背景与目的:** 鼻咽癌好发于我国南方地区, 同步放化疗在进展期鼻咽癌中的疗效显著, 但同步放化疗的不良反应较单纯放疗显著增加, 影响了患者放化疗的顺利进行。目前临床上常用局部对症处理和全身营养支持治疗等方法减轻放疗反应以提高患者治疗耐受性, 但收效甚微。本文旨在探讨经皮内镜下胃造瘘术(percutaneous endoscopic gastrostomy, PEG)在进展期鼻咽癌中的应用价值。**方法:** 福建省肿瘤医院2010年10月—2012年6月71例病理证实的初诊鼻咽癌进展期患者, 放化疗前行PEG术, 放化疗期间行胃造瘘饮食及相关护理, 检测放化疗不良反应、治疗耐受性及体重、血清白蛋白等营养指标情况。**结果:** 71例患者行PEG术68例成功, 3例失败。剩下的64例患者中51例顺利完成3周方案的同步化疗, 同步化疗完成率为79.69%, 4例因肝转移或肝功能损害未行同步化疗。所有68例患者体重变化在-11.86%~0.83%内, 平均-5.32%±2.99%, 前后血清白蛋白配对t检验提示放化疗前后差异无统计学意义($P=0.742$)。60.29%(41/68)患者发生II度放射性口腔炎, 22.06%(15/68)患者发生III度放射性口腔炎。**结论:** 对初诊进展期鼻咽癌患者行预防性PEG术提高了患者同步放化疗的耐受性, 降低了不良反应, 减少了因放化疗不良反应引起的放疗中断时间, 提高了同步化疗的完成率, 改善了患者的营养状况及生存质量, 且简单、经济、易行、安全。

[关键词] 经皮内镜下胃造瘘术; 鼻咽癌; 同步放化疗

DOI: 10.3969/j.issn.1007-3969.2013.12.010

中图分类号: R739.63 文献标志码: A 文章编号: 1007-3639(2013)12-0989-06

The use of percutaneous endoscopic gastrostomy in advanced nasopharyngeal carcinoma XU Yun, LIN Jin, HAN Lu, GUO Qiao-juan, ZHANG Wei, HUANG He, LI Rui, LIN Shao-jun, PAN Jian-ji (Department of Radiation Oncology, Fujian Provincial Tumor Hospital, Teaching Hospital of Fujian Medical University, Fuzhou Fujian 350014, China)

Correspondence to: PAN Jian-ji E-mail: panjianji@126.com

[Abstract] **Background and purpose:** Nasopharyngeal carcinoma usually occurs in people of states of the Southern China. Chemoradiotherapy plays an important role in the therapy of advanced nasopharyngeal carcinoma. However, chemoradiotherapy causes more toxic side effects than radiation therapy alone, which affects the therapy. Now symptomatic treatment and nutrition supports are common ways in the clinic in order to improve the tolerance of patients for the therapy, but with little effect. To evaluate the clinical significance of percutaneous endoscopic gastrostomy (PEG) in advanced nasopharyngeal carcinoma. **Methods:** From Oct. 2010 to Jun. 2012, a total of 71 patients with advanced nasopharyngeal carcinoma who received PEG before chemoradiotherapy were enrolled. During chemoradiotherapy, gastrostomy diet and nursing were supplied, adverse events, tolerance and nutrition indicators including weight and alcohol of human albumin were detected as well. **Results:** PEG were performed successfully on 68 patients, but failed in the other 3 patients. Of the 68 patients, 4 have not received concurrent chemotherapy because of liver metastases and liver function damage, 51 of the remaining 64 patients could completely finished 3 cycles of concurrent chemotherapy, with the completion rate of concurrent chemotherapy at 79.69%. The weight change ranged from -11.86% to 0.83%, with a mean value of -5.32%±2.99%. Paired-sample *t* test of human albumin before and after the treatment showed no significant difference ($P=0.742$). Grade II radioactive oral cavity mucositis appeared in 60.29% patients (41/68), and 22.06% patients (15/68) suffered grade III radioactive oral cavity mucositis. **Conclusion:**

For patients with advanced nasopharyngeal carcinoma, preventative PEG improved the tolerance of chemoradiotherapy, reduce the incidence of adverse events. The period of therapy interruption caused by sever adverse event were shortened as well, PEG also increased the completion rate of concurrent chemotherapy. Nutritional status and living quality of patients are improved. In addition, PEG is a safe, economic and simple method.

[Key words] Percutaneous endoscopic gastrostomy; Nasopharyngeal carcinoma; Chemoradiotherapy

鼻咽癌好发于我国南方各省, 约70%的初诊鼻咽癌属于进展期^[1]。对于进展期鼻咽癌, 国内外对鼻咽癌的综合治疗进行了深入的研究, 同步放化疗(concurrent chemoradiotherapy, CCRT)疗效显著, 被认为是进展期鼻咽癌的最佳治疗方案^[2-3], 但经典的鼻咽癌临床研究RTOG0099试验^[3]提示同步放化疗因不良反应累加并发症显著高于单纯放疗, 并影响了放化疗的顺利进行。其中, 仅62%的患者完成同期3个周期化疗, 56%在同期放化疗后完成3个周期辅助化疗, 主要原因是患者在治疗期间因无法耐受同步放化疗的不良反应, 尤其是中重度口腔黏膜炎, 而不得不中断放疗, 或减少化疗周期数。近年来广泛应用的调强放疗(intensity modulated radiation therapy, IMRT)虽然大大提高了头颈部肿瘤的疗效, 但剂量的提升也使得口腔黏膜炎等不良反应发生率相应增加^[4], 造成患者营养状况的恶化^[5-6], 可进一步造成治疗的被迫中断, 进而造成了治疗时间的延长和疗效的下降^[7-8]。文献报道的鼻咽癌调强放疗远期疗效的多因素分析表明影响总生存率的独立预后因素中包括放疗中断时间、体重降低幅度和化疗^[9]。因此如何减轻黏膜炎等放化疗不良反应, 增加患者治疗依从性, 同时保证患者营养状况, 对目前进展期鼻咽癌患者的治疗尤为重要。目前临床中减轻黏膜炎等放化疗不良反应的措施包括重视口腔黏膜保护、局部止痛、抗菌消炎、静脉高营养支持治疗, 必要时暂停放疗或中断化疗等方法, 但收效甚微。患者放化疗过程中口腔疼痛反复发作, 体重减轻, 生存质量下降, 增加了治疗费用并影响了治疗依从性, 可能影响远期疗效。因此我们有必要尝试通过肠内营养支持干预完成放化疗。Bahl等^[3]认为预防性鼻饲管或胃造瘘管可以改善

头颈肿瘤治疗中的营养问题, 并可以降低如黏膜炎或脱水等并发症的发生率, 有助于患者体重回升的加速, 改善患者的生活质量。留置胃管鼻饲法适用于短期营养患者, 长期置放可引起鼻腔、食管及胃黏膜糜烂, 并易引发吸入性肺炎。

经皮内镜下胃造瘘术是目前保证患者营养状态的重要方法, 因其微创性易于被患者接受, 减少了并发症的发生率^[10-11], 有利于长期肠内营养支持治疗, 维持和改善患者的营养状态及生活质量。目前关于胃造瘘术在舌癌、口咽癌、下咽癌等其他头颈部肿瘤放化疗期间中的应用研究比较多, 但没有关于经皮内镜下胃造瘘术在初诊的进展期鼻咽癌中的研究报道。

本文总结我院开展的进展期鼻咽癌在同步放化疗前行经皮内镜下胃造瘘术(percutaneous endoscopic gastrostomy, PEG), 放化疗期间配合胃造瘘提供胃肠道营养及相关护理, 探讨支持治疗的新方法。

1 资料和方法

1.1 一般资料

2010年10月—2012年6月, 我院71例病理证实的初诊鼻咽癌进展期患者(III~IVb期), 男性55例, 女性16例, 年龄15~70岁, 中位年龄44岁。病理分型: 角化性鳞癌2例, 非角化性未分化型癌61例, 非角化性分化型癌6例, 基底细胞样鳞癌2例。按照我国鼻咽癌2008分期, III期40例, IVa期28例, IVb期3例。所有病例均无胃部及其余消化道严重病变, 既往无活动性肝病、肝肾功能不全、充血性心力衰竭、恶性进行性高血压、痴呆、呼吸功能衰竭、昏迷等病史^[12]。治疗前均与患者及家属谈话沟通, 告知可能出

现的放化疗反应及相应的处理措施,经皮内镜下胃造瘘术的可行性、治疗获益和风险,患者同意并签署治疗知情同意书。所有患者放疗采用IMRT技术,同步化疗采用以铂类为基础的单药或双药联合方案。

1.2 方法

1.2.1 PEG

选择在同步放化疗前行PEG。术前常规检验血常规、凝血功能、心电图、胸片或胸部CT,术前禁食8~12 h,对躁动不安者,给予静注安定10 mg。常规胃镜检查,排除幽门及球部梗阻、穿刺部位肿瘤、溃疡、出血等,充气使胃腔充分扩张,利用内镜在前腹壁的透光点,选择在左中上腹最明显透光点,即胃体与胃底交界处前壁作为造瘘位置(图1)。常规消毒腹部皮肤,铺巾。2%利多卡因于穿刺点局部逐层浸润麻醉至腹膜,并穿刺入胃内。在穿刺点皮肤处切开约0.5 cm切口至皮下,以套管穿刺针经皮肤切口垂直刺入胃腔,退出针芯,然后将导丝经穿刺针外套管插入胃腔,以圈套器套紧导丝后。连同胃镜退出口腔外。使导丝一端在腹壁处。另一端在口腔外。将口端导丝线与造瘘管尾部扎紧。缓慢牵拉腹壁外导丝,将造瘘管经口、咽喉、食管、胃和腹壁拉出腹壁外(图2)。再次插入胃镜,观察造瘘管头端是否紧贴胃黏膜,用皮肤垫盘固定,锁紧造瘘管,确认后退出胃镜(图3)。禁食24 h,静滴抗生素24~48 h预防感染。

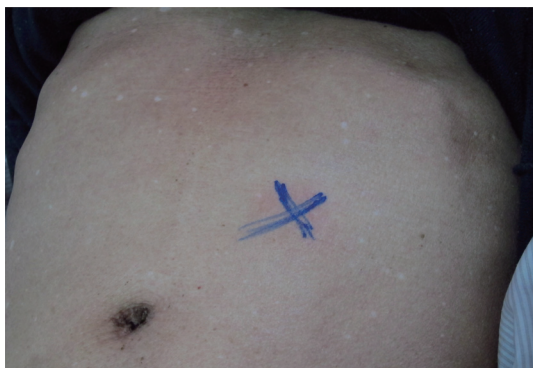

图1 造瘘位置

Fig. 1 Position of fistulation

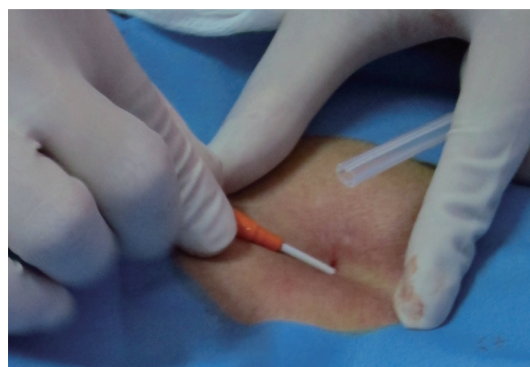


图2 切口

Fig. 2 Incision

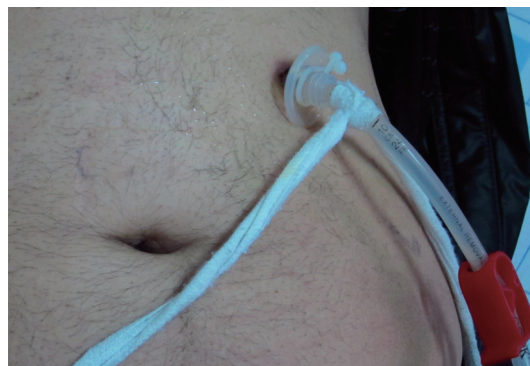

图3 固定

Fig. 3 Fixation

1.2.2 术后营养

术后24 h即可经造瘘管喂饲肠内营养液。营养液的配制可选用牛奶、豆浆、肉末、蛋、鱼类、稀粥、烂面条、蔬菜泥、水果泥等,采取少食多餐、荤素搭配的营养供给方法。把每日供给的营养分6餐,并定时定量。主餐每次200~250 mL,副餐每次100~150 mL,一般总量为1 500~2 000 mL/d,温度控制在38~40 °C以免引起胃区不适。每次注入食物前,注意常规检查胃管位置,证实在胃内后注入20 mL温开水。再注入食物,完毕后再注入20 mL温开水冲洗胃管以防堵塞。放化疗期间禁止经口进食,行胃造瘘饮食,保证营养,注意保持口腔卫生。

1.2.3 术后护理

定时消毒造瘘口周围皮肤,如有分泌物应及时更换敷料,并保持造瘘口周围皮肤清洁、干燥,防止皮肤损害及感染。妥善固定好导管,以防不慎脱出或内移。定期测量体外管道

的长度。

1.2.4 拔管

放化疗结束后4~6周, 患者经口进食基本顺利, 体重逐渐增加, 再返院拔管。将胃镜送呈胃腔, 活检钳通过胃镜活检通道嵌住造瘘管的蘑菇头, 连同胃镜一起退出。禁食24~48 h, 瘘口愈合(图4)。

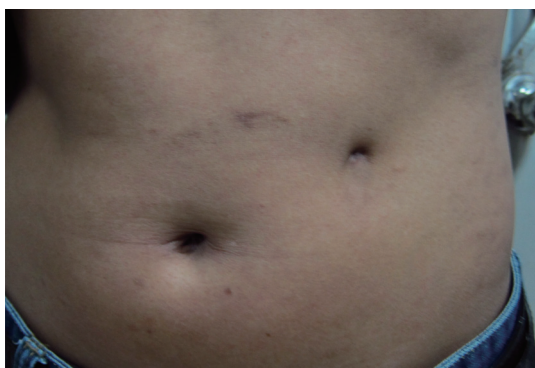

图4 瘘口愈合

Fig. 4 Healed wound

1.3 统计学处理

将患者治疗前后血清白蛋白进行自身配对 t 检验, 以比较治疗前后血清白蛋白差异是否有统计学意义。 $P < 0.05$ 为差异有统计学意义。

2 结果

2.1 PEG结果

本组71例患者行PEG, 68例成功, 3例失败, 失败原因包括: ①2例在操作过程中患者过

于紧张配合欠佳无法进行; ②1例患者腹壁较厚, 鼓气后穿刺点靠近肝脏, 风险较大, 患者拒绝配合。PEG术后管饲均顺利, 68例中有3例出现造瘘口周围感染, 经抗感染、局部换药后治愈。

2.2 放射反应

3例因治疗中合并较重度放化疗毒性反应暂停放疗(1例IV度骨髓抑制停13 d, 1例III度放射性皮炎停4 d, 1例III度放射性口腔炎及II度放射性皮炎停5 d), 余病人均顺利完成放疗(表1)。

2.3 化疗周期数

2例肝转移患者, 按计划给予四周期以铂类为基础的联合方案化疗后局部放疗, 未配合同步化疗。2例肝功能异常, 无化疗适应症。剩下的64例患者中51例顺利完成3周方案的同步化疗周期, 同步化疗完成率为79.69%(表1), 13例因患者耐受性差或合并肺部感染等原因而无法完成全部同步化疗周期。

2.4 体重变化

所有患者体重变化在-11.86%~0.83%内, 平均 $-5.32\% \pm 2.99\%$, 其中63例患者体重较放化疗前减轻, 3例患者体重无变化, 2例患者体重增加(表1)。

2.5 统计结果

患者治疗前后血清白蛋白配对 t 检验提示行PEG的患者治疗前后血清白蛋白差异无统计学意义($P=0.742$), 未出现明显营养不良。

表1 PEG术后评价指标变化

Tab. 1 Evaluation Indicators after PEG

	0	I	II	III	IV
Radiation-induced oral mucositis ¹	4.41%(3/68)	13.24%(9/68)	60.29%(41/68)	22.06%(15/68)	0
Bone marrow suppression ²	30.88%(21/68)	29.41%(20/68)	32.35%(22/68)	5.88%(4/68)	1.47%(1/68)
Periods of chemotherapy ³	1.56%(1/64)	18.75%(12/64)	79.69%(51/64)	—	—
Weight changes ⁴	7.35%(5/68)	38.24%(26/68)	51.47%(35/68)	2.94%(2/68)	—

1: According to CTC4.0; 2: According to RTOG/EORTC; 3: 2 cases suffered hepatic metastases, 2 cases suffered abnormal liver function, so they did not undergo synchronous chemotherapy; 4: "0" stands for no weight change; "I" stands for $0 < \text{weight change} \leq 5\%$; "II" stands for $5\% < \text{weight change} \leq 10\%$; "III" stands for $10\% < \text{weight change} \leq 15\%$.

3 讨论

PEG作为一种长期肠内营养技术已有超过20年的历史^[13]。1980年, PEG被认为是一种可替代外科胃造瘘术对长期不能经口进食的患者进行肠内营养的治疗方式^[14-15]。放射治疗是鼻咽癌的重要治疗技术, 但鼻咽癌的

治疗时间通常较长, 需要6~8周, 为尽量减少治疗过程中可能出现的营养不良、口腔炎等并发症, 目前PEG受到了许多研究和临床医生的特别推荐^[16-19]。一些研究进一步明确指出, 放射治疗前行PEG较放疗过程中行PEG更能减少并发症的风险^[20-21]。据袁智敏等^[22]和Phillips等^[23]的报道, 血浆白蛋白可作为营

养状况和预后评价的指标。我们的研究对象均在治疗前行PEG，同步放化疗前后患者血清白蛋白水平差异无统计学意义($P=0.742$)，提示经皮内镜下胃造瘘术可避免治疗过程中出现的营养不良，改善患者的营养状况。本研究首次报道了经皮内镜胃造瘘术在进展期鼻咽癌同步放化疗期间的应用，研究结果显示该技术能够改善患者的营养状况及生存质量，是一种减少头颈部肿瘤患者治疗过程中不反应发生率、改善营养状况、减少治疗中断的有效方法，保证进展期鼻咽癌患者顺利进行治疗。

Rutter等^[4]的针对111例头颈部鳞癌患者的回顾性研究中，90例(81%)接受了PEG，多数患者在治疗前(59%)接受PEG，全部患者均接受了化疗，其中62例(56%)接受了同步放化疗，选取体重变化作为评价指标，研究结果提示越早接受PEG，治疗结束后体重变化越少。Beaver等^[24]的研究指出，治疗前行经皮内镜下胃造瘘术的头颈部肿瘤患者的治疗效果要显著好于治疗中或不行经皮内镜下胃造瘘术的患者。目前还缺乏关于PEG术在头颈部肿瘤患者应用的具有说服力的前瞻性研究，因此关于其在临床中的应用，仍未有明确共识。法国的一项关于40例接受同步放化疗的头颈癌的随机对照研究中，以治疗后6个月作为观察节点，接受预防性PEG术组的生存质量评分显著高于对照组^[25]，但该研究样本量较小，BMI等指标差异无统计学意义。我们的研究中，共计71例入组患者，68例患者成功接受了经皮内镜下胃造瘘术，51例顺利完成同步放化疗，其中1例因重度骨髓抑制，2例因放射性皮炎中断疗程，经对症处理好转后继续完成治疗。在17例未完成全部同步化疗周期的患者中，2例肝功能异常，无化疗适应症。2例系远处转移，按计划给予四周期以铂类为基础的联合方案化疗后局部放疗，未配合同步化疗。在成功进行经皮内镜下胃造瘘术的患者中，治疗过程中出现并发症的概率为7.35%(5/68)，在Rutter等^[4]的研究中，并发症出现的概率为7.8%(7/90)，与我们的研究相仿，在可接受范围之内。3例患者因不能耐受胃镜操

作和操作风险大等原因未成功完成经皮内镜下胃造瘘术，反映出局部麻醉下胃镜检查及内镜下胃造瘘术的局限性，建议以全麻下胃造瘘术替代，以提高患者对胃造瘘手术耐受性。

与传统的胃肠外科造瘘术相比，经皮内镜下胃造瘘术(PEG)操作简单，创伤性小，并发症少，费用较低，患者容易接受。我们的研究中PEG术后管饲均顺利，术中术后未出现严重的并发症，同步放化疗完成率达到79.69%，患者体重平均下降 $-5.32\% \pm 2.99\%$ ，部分患者体重甚至增加，减少了静脉营养支持治疗的费用，因此进展期鼻咽癌在治疗期间通过胃造瘘行肠内营养支持干预完成放化疗，在保证营养状况和生存质量的基础上，促进了同步化疗按计划顺利进行，增加患者的治疗依从性，有可能影响患者的长期生存率。

需要注意的是，在PEG操作过程中由于应激可能导致心律失常，甚至发生心搏骤停，危及患者生命。术中亦可能出现胃痿、弥漫性腹膜炎等严重并发症。为预防术中可能出现心搏骤停，术前对患者心肺功能做好充分评估，术中专人监测患者的心率、血压及呼吸等生命体征，并充分镇静、镇痛，操作过程中避免使用暴力。同时若条件许可下建议在全麻下行胃造瘘。注意上述情况后可降低和预防PEG术中并发症发生。术后并发症包括切口感染、导管移位、导管堵塞、造瘘口旁渗漏、后期造瘘管脱出和血肿等。造瘘口旁感染是PEG最常见的并发症。如术后造瘘处出现局部红肿、压痛，患者有发热或白细胞升高，要高度怀疑皮肤感染，应及时给予分泌物培养，同时行抗生素治疗和局部换药。如出现脓肿，需要切开引流。充分术前准备、术中严密监测、术后良好护理是减少和预防PEG并发症的关键。

从目前的初步结果看，对初诊进展期鼻咽癌患者行预防性PEG术提高了患者同步放化疗的耐受性，降低了毒性反应，减少了因放化疗不良反应引起的放疗中断时间，提高了同步化疗的完成性，同时改善了患者放化疗期间的营养状况及生存质量。经皮内镜下PEG技术简单易行且经济安全。对患者的长期生活质量的助

益的结果有待进一步扩大病例及对照研究、随访观察。

〔参 考 文 献〕

- [1] AFQIR S, ISMAILI N, ERRIHANI H. Concurrent chemoradiotherapy in the management of advanced nasopharyngeal carcinoma: current status [J] . J Cancer Res Ther, 2009, 5(1): 3-7.
- [2] LEE A W, TUNG S Y, CHAN A T, et al. Preliminary results of a randomized study (NPC-9902 Trial) on therapeutic gain by concurrent chemotherapy and/or accelerated fractionation for locally advanced nasopharyngeal carcinoma [J] . Int J Radiat Oncol Biol Phys, 2006, 66(1): 142-151.
- [3] BAHL M, SIU L L, POND G R, et al. Tolerability of the Intergroup 0099 (INT 0099) regimen in locally advanced nasopharyngeal cancer with a focus on patients' nutritional status [J] . Int J Radiat Oncol Biol Phys, 2004, 60(4): 1127-1136.
- [4] RUTTER C E, YOVINO S, TAYLOR R, et al. Impact of early percutaneous endoscopic gastrostomy tube placement on nutritional status and hospitalization in patients with head and neck cancer receiving definitive chemoradiation therapy [J] . Head Neck, 2011, 33(10): 1441-1447.
- [5] LAZARUS C L, LOGEMANN J A, PAULOSKI B R, et al. Swallowing and tongue function following treatment for oral and oropharyngeal cancer [J] . J Speech Lang Hear Res, 2000, 43(4): 1011-1023.
- [6] LAZARUS C L, LOGEMANN J A, PAULOSKI B R, et al. Swallowing disorders in head and neck cancer patients treated with radiotherapy and adjuvant chemotherapy [J] . Laryngoscope, 1996, 106(9 Pt 1): 1157-1166.
- [7] EISBRUCH A, LYDEN T, BRADFORD C R, et al. Objective assessment of swallowing dysfunction and aspiration after radiation concurrent with chemotherapy for head-and-neck cancer [J] . Int J Radiat Oncol Biol Phys, 2002, 53(1): 23-28.
- [8] FU K K, PAJAK T F, TROTTI A, et al. A Radiation Therapy Oncology Group (RTOG) phase III randomized study to compare hyperfractionation and two variants of accelerated fractionation to standard fractionation radiotherapy for head and neck squamous cell carcinomas: first report of RTOG 9003 [J] . Int J Radiat Oncol Biol Phys, 2000, 48(1): 7-16.
- [9] 冯梅, 范子焯, 黎杰, 等. 582例鼻咽癌调强放疗5年远期疗效及预后分析 [J] . 中华放射肿瘤学杂志, 2011, 20(5): 369-370.
- [10] RUSTOM I K, JEBREEL A, TAYYAB M, et al. Percutaneous endoscopic, radiological and surgical gastrostomy tubes: a comparison study in head and neck cancer patients [J] . J Laryngol Otol, 2006, 120(6): 463-466.
- [11] GRANT D G, BRADLEY P T, POTHIER D D, et al. Complications following gastrostomy tube insertion in patients with head and neck cancer: a prospective multi-institution study, systematic review and meta-analysis [J] . Clin Otolaryngol, 2009, 34(2): 103-112.
- [12] 姜从玉, 胡永善, 吴毅, 等. 两种不同胃肠营养方式下吞咽康复训练疗效的临床观察 [J] . 中国康复医学杂志, 2013, 28(5): 445-448.
- [13] RABENECK L, WRAY N P, PETERSEN N J. Long-term outcomes of patients receiving percutaneous endoscopic gastrostomy tubes [J] . J Gen Intern Med, 1996, 11(5): 287-293.
- [14] GAUDERER M W, PONSKY J L, IZANT R J J R. Gastrostomy without laparotomy: a percutaneous endoscopic technique [J] . J Pediatr Surg, 1980, 15(6): 872-875.
- [15] PONSKY J L, GAUDERER M W. Percutaneous endoscopic gastrostomy: a nonoperative technique for feeding gastrostomy [J] . Gastrointest Endosc, 1981, 27(1): 9-11.
- [16] MURAYAMA K M. Enteral feeding tube placement in head and neck cancer patients: special considerations [J] . Nutr Clin Pract, 1997, 12(1 Suppl):34-37.
- [17] HUNTER A M. Nutrition management of patients with neoplastic disease of the head and neck treated with radiation therapy [J] . Nutr Clin Pract, 1996, 11(4): 157-169.
- [18] LEE J H, MACHTAY M, UNGER L D, et al. Prophylactic gastrostomy tubes in patients undergoing intensive irradiation for cancer of the head and neck [J] . Arch Otolaryngol Head Neck Surg, 1998, 124(8): 871-875.
- [19] ORIA MUNDÍN E, ARIAS DE LA VEGA F. Enteral nutrition support of head and neck cancer patients [J] . Med Clin (Barc), 2009, 132(2): 59-61.
- [20] TAKWOINGI Y M, DEMSPETER J H. A simple technique for nasogastric feeding tube insertion [J] . Eur Arch Otorhinolaryngol, 2005, 262(5): 423-425.
- [21] COLETTI D, GENUIT T, ORD R, et al. Metastasis to the percutaneous endoscopic gastrostomy site in the patient with head and neck cancer: a case report and review of the literature [J] . J Oral Maxillofac Surg, 2006, 64(7): 1149-1157.
- [22] 袁智敏, 陈乃超, 陈超刚, 等. 经皮内镜下胃造瘘改善鼻咽癌吞咽障碍患者的营养状况 [J] . 吉林医学, 2012, 33(24): 5175.
- [23] PHILLIPS A, SHAPER A G, WHINCUP P H. Serum proteins and mortality [J] . Lancet, 1990, 335(8693): 858.
- [24] BEAVER M E, MATHENY K E, ROBERTS D B, et al. Predictors of weight loss during radiation therapy [J] . Otolaryngol Head Neck Surg, 2001, 125(6): 645-648.
- [25] SALAS S, BAUMSTARCK-BARRAU K, ALFONSI M, et al. Impact of the prophylactic gastrostomy for unresectable squamous cell head and neck carcinomas treated with radio-chemotherapy on quality of life: Prospective randomized trial [J] . Radiother Oncol, 2009, 93(3): 503-509.

(收稿日期: 2013-10-15 修回日期: 2013-12-10)